数字减影血管造影机引导下经皮椎间孔镜治疗腰椎间盘突出症的疗效观察

项廷淼,殷世武,潘升权,王元
(合肥市第二人民医院,安徽 合肥 230011)

摘要:目的 观察及评价经皮椎间孔镜治疗腰椎间盘突出症的临床疗效。**方法** 回顾性分析该院自 2015 年 3—11 月收治的腰椎间盘突出症患者 75 例,所有患者均在数字减影血管造影机(DSA)引导下进行手术操作,根据具体情况分别采用 YESS、TESSYS 及 BEIS 技术行经皮椎间孔镜手术(PTED),通过观察患者视觉模拟疼痛评分(VAS)、Oswestry 功能障碍指数(ODI)、改良 MacNab 标准以及直腿抬高试验角度等指标评价其疗效。**结果** 所有患者手术均取得成功,技术成功率 100%,均未发生术中神经根损伤、皮下血肿及椎间盘感染等严重并发症,其中 1 例患者因第一次 PTED 术后出现再突出,而再次行 PTED 手术,后取得满意疗效。VAS 评分由术前的(7.2 ± 1.3)分降至(2.1 ± 0.4)分(t = 32.255,P < 0.001),ODI 指数则由术前的(79.37 ± 12.58)%降至末次随访的(15.83 ± 3.13)%(t = 42.164,P < 0.001),直腿抬高试验则由术前的(34.71 ± 8.52)°提升至(68.29 ± 3.31)°(t = 31.603,P < 0.001),上述指标术前与术后比较均差异有统计学意义(P < 0.05)。根据改良 MacNab 标准:优 52 例,良 19 例,可 3 例,差 1 例,优良率为 94.7%,其中有 3 例患者术后出现下肢神经感觉功能改变,经对症治疗后均恢复正常。**结论** PTED 治疗腰椎间盘突出症安全有效,值得临床推广。

关键词:腰椎间盘突出症;经皮椎间孔镜技术;临床疗效
doi:10.3969/j.issn.1009 - 6469.2018.04.019

The clinical efficacy of DSA guided percutaneous transforaminal endoscopic discectomy treatment in patients with lumbar disc herniation

XIANG Tingmiao, YIN Shiwu, PAN Shengquan, WANG Yuan
(*The Second People's Hospital of Hefei, Hefei, Anhui* 230011, *China*)

Abstract: Objective To observe and evaluate the clinical efficacy of lumbar disc herniation by foraminal mirror technique. **Methods** There was a retrospective analysis of 75 lumbar disc herniation patients recruited by our department since March 2015 to November 2015. All patients had received percutaneous transforaminal endoscopic discectomy by YESS, TESSYS and BEIS in accordance with specific conditions. The above operations were guided by DSA, to evaluate the efficacy according to the following observed index: VAS scores, Oswestry disability index, modified MacNab standard and the angle of straight-leg raising test. **Results** All patients' operation were accomplished with 100% success rate, without serious complications such as nerve root injury, ecchymoma and intervertebral infection, one patient were treated with PTED for the first time, and the PTED operation was performed again. The preoperative mean VAS decreased from (7.2 ± 1.3) points to (2.1 ± 0.4) points(t = 32.255, P < 0.001) while ODI decreased from (79.37 ± 12.58)% to (15.83 ± 3.13)% (t = 42.164, P < 0.001), the straight leg raising test was raised to (68.29 ± 3.31)° by the preoperative (34.71 ± 8.52)° (t = 31.603, P < 0.001). The effects were excellent in 52 cases, good in 19 cases, fair in 3 cases and poor in 1 case according to modified MacNab criteria with the sum of excellent and good rate up to 94.7%, 3 cases of patients with lower limb nerve sensory function changes, after symptomatic treatment were restored to normal. **Conclusions** There will be safe and effective which the lumbar disc herniation are treated by PTED combined with ozone, deserved to be expanded in the clinic.

Keywords: lumbar disc herniation; percutaneous transforaminal endoscopic discectomy; clinical efficacy

腰椎间盘突出症是临床上很常见的引起慢性腰腿痛的疾病,以其高发病率严重影响人们的日常生活,很大程度上增加了整个社会的经济负担,故对其进行有效的治疗显得尤为必要。近些年来,随着微创介入技术的不断更新与发展,其在临床上的应用也越来越广泛,以往微创介入治疗手段主要有臭氧、胶原酶、射频以及激光等,随着内窥镜技术的发展,其经皮椎间孔镜技术(PTED)在治疗腰椎间盘突出症上得到了广泛的应用,并取得了非常显著

通信作者:殷世武,男,副主任医师,研究方向:介入诊疗,E-mail:yinshiwu@126.com

的效果。1998 年 Yeung 等[1]第一次运用 YESS 技术,2002 年 Hoogland 等[2]在 YESS 技术基础上提出 TESSYS 技术,后白一冰[3]提出了 BEIS 技术,这使得 PTED 的应用更加完善。合肥市第二人民医院应用 PTED 治疗 75 例腰椎间盘突出症患者,取得了显著的治疗效果,现报道如下。

1 资料与方法

1.1 一般资料 取自合肥市第二人民医院自 2015 年 3—11 月收治的腰椎间盘突出症患者 75 例,所有患者均有不同程度的腰痛或坐骨神经疼痛,后经 CT、MRI 等影像学检查发现腰椎间盘突出,符合腰椎间盘突出症的诊断标准[4]。其中男性 37 例,女性 38 例,年龄 21 ~85 岁,平均 52.55 岁,病程 1 个月 ~20 年。纳入标准:(1)腰椎间盘突出症诊断明确;(2)经保守治疗(药物、理疗等)至少 3 个月后症状无明显改善者;(3)疼痛症状剧烈,影响生活、工作;(4)影像学资料和临床症状吻合的患者。排除标准:(1)伴有脊柱滑脱;(2)椎管内严重粘连;(3)椎间盘感染性疾病(结核、化脓等);(4)合并精神疾病的患者;(5)合并凝血机制异常、重要脏器功能障碍等手术禁忌证的患者。总的手术椎间盘数目为 76 个,其中 L2/3 椎间盘 1 个,L3/4 椎间盘 2 个,L4/5 椎间盘43 个,L5/S1 椎间盘30 个,其中1 例患者手术椎间盘为 L4/5 和 L5/S1 两个椎间盘;合并椎管狭窄 52 例,合并突出物钙化 49 例,采用 YESS 技术 2 例,采用 TESSYS 技术 23 例,采用 BEIS 技术 50 例,所有患者术前都完善了腰椎正侧位片、腰椎动力位片、腰椎间盘 CT 及腰椎 MRI 等影像学检查,明确了病变与症状之间的联系,确定了手术椎间盘。

1.2 术前器械准备 采用德国 maxmore 椎间孔镜系统及椎间孔镜工作套管、环钻、髓核钳等配套器械,GE 公司产的数字减影血管造影机(DSA)系统,Trigger-Flex 射频刀头系统及常规介入手术器械。

1.3 手术方法 所有腰椎间盘突出症患者均按照 YESS、TESSYS 及 BEIS 技术行 PTED 手术,现以合肥市第二人民医院应用较多的 BEIS 技术为例来介绍具体手术步骤。

1.3.1 手术步骤 患者健侧卧位于导管床上,采用椎间孔入路,结合术前影像学检查,定位病变椎间盘及穿刺部位,了解与周围骨性组织的关系,若为 L5/S1 间隙,应需注意与双侧髂嵴之间的关系,根据需要调整穿刺角度,一般定位于相应病变间隙居后正中左或右侧约 12 cm 处,后常规消毒铺巾,穿刺点局部浸润麻醉后,使用 18G 穿刺针至上关节突,用 1% 利多卡因自 18G 穿刺针行穿刺通道及小关节突麻醉,在 DSA 引导下逐步进针,正侧位透视可见穿刺针到位后,引入细导丝,经导丝引入扩张套管,逐级穿刺扩张通道,然后送入一级 TOM 针,穿刺上关节突尖部,穿刺成功后分别用 2、3 级骨钻钻磨穿刺通道,再分别用 4、6、7、8 mm 直径骨钻逐级扩张穿刺通道并钻磨上关节突尖部,钻磨成功后顺利将工作套管经椎间孔送入,此时正位透视下其工作套管头端应接近后正中线,侧位透视下其头端应位于椎体后缘连线后椎管内(图 1)。连接显像系统、射频系统及加入 80 万 U 庆大霉素的 3 000 mL 生理盐水冲洗管道及手术视野,经工作通道送入椎间孔镜成像系统,通过旋转椎间孔镜使图像中的组织结构辨识明确。用髓核钳钳取之前的部分碎骨片及软组织碎片,更加清晰显示黄韧带、行走神经根、硬膜囊及突出物之间的空间位置关系,椎间孔镜直视下在椎间盘层面及椎间孔上下部位钳取突出组织,对神经根及硬膜囊粘连较重的突出物,应用射频电凝逐步分离,同时利用低温等离子射频适当止血及行纤维环成形,手术结束标准为可观察到神经根周围充分的减压空间、神经根表面血管充盈、直腿抬高试验时可见镜下神经根滑动 >1 mm,手术结束前可用臭氧水冲洗手术区域(图 2 ~4)。术毕拔除工作套管,无菌缝合包扎小切口,再次行直腿抬高试验明确神经根受刺激得到改善。

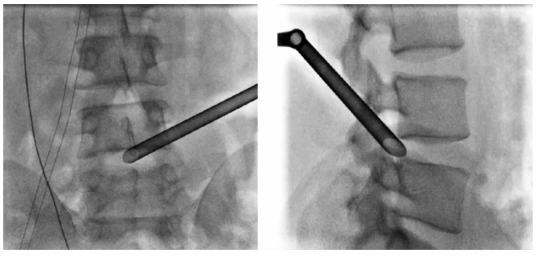

正位 侧位

图 1 工作套管到位后的正侧位图像

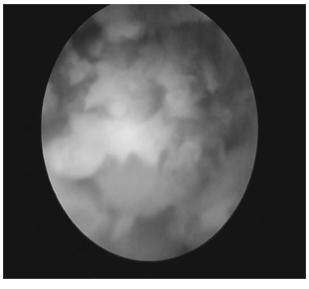

图 2 起始时可见大量突出物

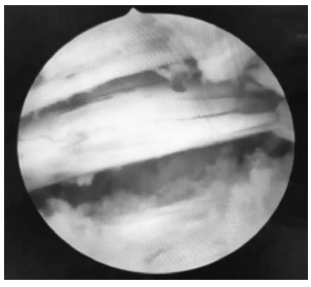

图 3 术后神经根活动空间充盈

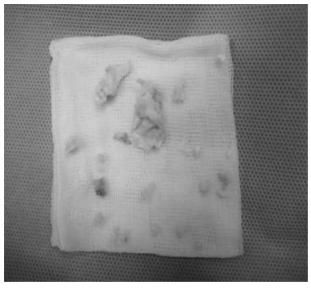

图 4 钳取出的突出组织

1.3.2 术后处理 术后常规予以止血、预防感染、脱水等对症处理。嘱患者术后当天卧床,术后第 1 天即可下床活动,但需佩戴腰围,适量活动。3 个月内避免弯腰、负重及剧烈咳嗽等可引起盘内压增加的活动。

1.4 疗效评价指标 采用视觉模拟疼痛评分(VAS)、Oswestry 功能障碍指数(ODI)及直腿抬高试验判断患者症状缓解情况,同时应用改良 MacNab 标准[5]进行术后随访,随访期为 9 ~ 12 个月。

1.5 统计学方法 采用 SPSS 16.0 统计软件进行分析。定量资料用 $\bar{x} \pm s$ 表示,定性资料采用率的形式表示;采用 Shapiro-wilk 检验方法进行正态性检验,VAS 评分($W = 0.875$, $P = 0.174$)、ODI 指数($W = 0.761$, $P = 0.240$)、直腿抬高试验角度($W = 0.829$, $P = 0.205$),均符合正态分布的资料,两组间均数比较采用 t 检验。

2 结果

所有患者手术均取得成功,技术成功率 100%,均未发生术中神经根损伤、皮下血肿及椎间盘感染等严重并发症,其中 1 例患者因第 1 次 PTED 术后出现再突出,而再次行 PTED 手术,后取得满意疗效。VAS 评分由术前的(7.2 ± 1.3)分降至(2.1 ± 0.4)分,ODI 指数则由术前的(79.37 ± 12.58)% 降至末次随访的(15.83 ± 3.13)%,直腿抬高试验则由术前的(34.71 ± 8.52)°提升至(68.29 ± 3.31)°,上述指标术前与术后比较均差异有统计学意义($P < 0.05$),见表 1。所有患者进行随访时,根据改良 MacNab 标准可分为优 52 例,良 19 例,可 3 例,差 1 例,优良率为 94.7%,其中有 3 例患者术后出现下肢神经感觉功能改变,经对症治疗后均恢复正常。

表 1 术前术后 VAS 评分、ODI 指数等结果比较/$\bar{x} \pm s$

时间点	例数	VAS 评分/分	ODI 指数/%	直腿抬高试验/°
术前	75	7.2 ± 1.3	79.37 ± 12.58	34.71 ± 8.52
术后	75	2.1 ± 0.4	15.83 ± 3.13	68.29 ± 3.31
t 值		32.255	42.164	31.603
P 值		< 0.001	< 0.001	< 0.001

3 讨论

腰椎间盘突出症是一种很常见的疾病,发病率有报道为 18%,并有逐年增高的趋势[6],该疾病严重影响人们的日常工作与生活,很大程度上增加了社会负担,所以如何去选择更加有效的治疗方式,改善患者的症状及提高其生活质量,已成为我们临床工作中的重中之重。

合肥市第二人民医院治疗腰椎间盘突出症的方法主要都是微创介入手段,以往主要有臭氧、胶原酶、射频、低温等离子、切吸等技术,这些技术可以单独运用,也可以联合应用,在很大程度上提高了腰椎间盘突出症治疗的有效率,但由于上述大多数方法都只是间接的起到降低椎间盘内压力的作用,并不是直接的解决椎间盘突出的问题,而其中的胶原酶虽可以直接溶解突出物,但作用较慢,术后卧床时间长,且溶解范围有限,同时对于术者的操作要求也较高,一旦出现并发症,后果则会较为严重[7]。所有上述方法对于单纯腰椎间盘突出的治疗效果较为肯定,但是对于复杂类型的腰椎间盘突出或者合并椎管狭窄等的治疗效果则难以达到预期。

PTED 术目前已成为腰椎间盘突出症微创治疗的趋势,为越来越多的医生及患者所接受。PTED 术主要具有直接有效、创伤小、恢复快、并发症少等优点[8],同时随着椎间孔镜技术的不断改进,其适应证范围得到了很大程度的拓宽,几乎适合所有类型的腰椎间盘突出,特别适用于合并有椎管狭窄、黄韧带肥厚等情况的腰椎间盘突出症患者。经皮椎间孔镜技术主要有 YESS、TESSYS 以及 BEIS 技术,每种技术有其各自的优势及不足,YESS 技术操作起来较为简便,其理念是先处理盘内组织再处理盘外突出物,即“in-out”[9],适用于椎间孔型、极外侧型椎间盘突出及包含型椎间盘突出[10],优点是较为彻底的消除椎间盘组织,但由于经过 Kambin 三角,紧邻椎间孔内的行走神经根及背根神经节,故操作过程中容易损伤神经,导致术后神经根支配区

的痛觉过敏和感觉异常,甚至会引起神经根的永久性损伤[11],同时 YESS 技术对于椎间盘脱垂或者是合并椎管及侧隐窝狭窄的椎间盘突出则很难处理;TESSYS 技术则是先通过骨钻磨掉骨性结构扩大椎间孔,而后将工作套管置入椎管处,更加直接的处理突出的组织,同时可以通过消磨关节突、切除黄韧带等方法对椎管狭窄进行处理,很大程度的扩大了治疗的适应证[12],对巨大型、脱出型、游离型以及骨化形成的椎间盘突出均十分有效,在处理侧隐窝、椎间孔狭窄以及开放式手术后复发型患者优势明显[11,13-14];BEIS 技术则是加大了穿刺角度,从而扩大了手术镜下视野,使得操作更加简便,同时手术强调神经根与硬膜囊的腹侧减压,对腰椎神经根管狭窄的患者效果显著[15]。

本研究中采用 PTED 术治疗 75 例腰椎间盘突出症患者,从对术前准备、术中操作及术后处理等过程的观察,笔者有以下几点体会:(1)在对腰椎间盘突出症患者治疗前,一定要结合患者症状、体征及影像学检查来判断是何种主要病变引起的临床症状,譬如是单纯的椎间盘突出引起的症状,还是有合并椎管狭窄引起的症状,只有弄清病变与症状体征之间的关系,才能有的放矢,而不延误治疗;(2)腰椎 X 片(正侧位 + 动力位片)、腰椎间盘 CT 及腰椎 MRI 这三项影像学检查缺一不可,三者不同角度的结合既能帮助我们判断需要处理的病变,同时也对手术操作有很重要的指导意义,帮助我们选择合适的穿刺路径及角度等;(3)手术前要对导管室或手术室进行严格消毒,手术操作中也要绝对遵守无菌观念,最大程度避免人为引起的椎间盘感染;(4)穿刺过程中若出现难以自止的出血,说明有可能损伤到椎体后缘的静脉丛,应立即压迫止血,必要时可以使用明胶海绵止血,同时为了安全,可考虑改日再行手术,本研究中有 1 例患者则是因为出血而暂时停止,后通过改变穿刺路径再次行手术治疗,取得了满意的治疗效果,未再次出现出血等情况;(5)在镜下钳取突出物时应避免暴力操作,对于突出物与神经根粘连较为严重的患者更应特别注意,术中时刻与患者进行沟通,避免因操作引起的神经根损伤;(6)术后第 1 天即可鼓励患者下床适当活动,但应嘱患者术后半年内避免做弯腰及剧烈咳嗽等活动,因为虽在术中已行纤维环成形术,但仍需一定时间恢复,此时若出现引起盘内压增加的活动,会大大增加再突出的概率,本研究中有 1 例巨大型椎间盘突出患者,因第 1 次术后第 6 天弯腰捡拾物品导致再突出,再次行椎间孔镜术后疼痛症状完全缓解。

总之,PTED 术在治疗腰椎间盘突出症上已成为趋势,因为其可以直接钳取突出物,并扩大椎间孔及椎管空间,从而达到神经根及硬膜囊的减压,且具有创伤小、安全性高、恢复快等优点,值得临床上推广应用。

参考文献

[1] YEUNG AT, YEUNG CA. Advances in endoscopic disc and spine surgery: foraminal approach [J]. Surg Technol Int, 2003, 11: 255-263.

[2] HOOGLAND T, VAN DEN BREKEL-DIJKSTRA K, SCHUBERT M, et al. Endoscopic transforaminal discectomy for recurrent lumbar disc herniation: a prospective, cohort evaluation of 262 consecutive cases[J]. Spine, 2008, 33(9): 973-978.

[3] 白一冰. 椎间孔镜 BEIS 技术手术操作规范[M]. 北京:人民卫生出版社,2015.

[4] 中华医学会放射学分会介入学组. 腰椎间盘突出症的介入和微创治疗操作规范的专家共识[J]. 中华放射学杂志,2014,48(1):10-12.

[5] NELLENSTEIJN J, OSTELO R, BARTELS R, et al. Transforaminal endoscopic surgery for symptomatic lumbar disc herniations: a systematic review of the literature[J]. Eur Spine J, 2010, 19(2): 181-204.

[6] 王国基,王国军,彭健民,等. 腰椎间盘突出症致病因素的流行病学研究[J]. 现代预防医学,2009,36(13):2401-2403.

[7] CHO JY, LEE SH, LEE HY. Prevention of development of postoperative dysesthesia in transforaminal percutaneous endoscopic lumbar discectomy for intracanalicular lumbar disc herniation: floating retraction technique[J]. Minim Invasive Neurosurg, 2011, 54(5/6): 214-218.

[8] GIBSON JN, COWIE JG, IPRENBURG M. Transforaminal endoscopic spinal surgery: the future 'gold standard' for discectomy—A review[J]. Surgeon, 2012, 10(5): 290-296.

[9] SAMARTZIS D, CHEUNG KM. Ionizing radiation exposure and the development of intervertebral disc degeneration in humans: myth or reality[J]. Spine J, 2011, 11(10): 979-982.

[10] 杨五洲,曹奇,杨铁军,等. 经皮椎间孔镜治疗腰椎间盘突出症的临床应用[J]. 实用医学杂志,2016,32(4):633-635.

[11] 柳百炼,熊鹰,顾邵,等. 经皮椎间孔镜治疗腰椎间盘突出症的临床效果[J]. 实用医学杂志,2015,31(6):981-983.

[12] 周跃,李长青,王建,等. 椎间孔镜 YESS 与 TESSYS 技术治疗腰椎间盘突出症[J]. 中华骨科杂志,2010,30(3):225-231.

[13] 白一冰,李嵩鹏,简伟,等. 椎间孔镜下侧隐窝减压治疗腰椎管狭窄的疗效分析[J]. 中国疼痛医学杂志,2014,20(12):919-921.

[14] 许天明,倪斌,王魁,等. 经皮椎间孔镜技术治疗腰椎间盘突出症[J]. 颈腰痛杂志,2016,37(3):186-190.

[15] 白一冰,李嵩鹏,王力文,等. 改良 TESSYS 技术治疗腰椎神经根管狭窄症[J]. 颈腰痛杂志,2015,36(1):16-19.

(收稿日期:2016-09-18,修回日期:2017-01-17)