表达及其与疗效的关系[J]. 现代肿瘤医学, 2019, 27(6): 981-985.
[14] 翁小坤, 胡莉钧, 孙菲, 等. 下调血管内皮生长因子A对食管癌ECA-109细胞的辐射增敏作用[J]. 中华放射医学与防护杂志, 2020, 40(11):813-819.
[15] SHEN W, YU L, CONG A, et al. Silencing lncRNA AFAP1-AS1 inhibits the progression of esophageal squamous cell carcinoma cells via regulating the miR-498/VEGFA axis[J]. Cancer Manag Res, 2020, 12(1):6397-6409.
[16] MATUSZCAK C, LINDNER K, EICHELMANN AK, et al. microRNAs: key regulators of chemotherapy response and metastatic potential via complex control of target pathways in esophageal adenocarcinoma[J]. Surg Oncol, 2018, 27(3):392-401.
[17] LI CY, ZHANG WW, XIANG JL, et al. Identification of microRNAs as novel biomarkers for esophageal squamous cell carcinoma: a study based on The Cancer Genome Atlas (TCGA) and bioinformatics[J]. Chin Med J (Engl), 2019, 132(18):2213-2222.
[18] CHEN L, WANG X, ZHU Y, et al. miR-200b-3p inhibits proliferation and induces apoptosis in colorectal cancer by targeting Wnt1[J]. Mol Med Rep, 2018, 18(3):2571-2580.
[19] MOH-MOH-AUNG A, FUJISAWA M, ITO S, et al. Decreased miR-200b-3p in cancer cells leads to angiogenesis in HCC by enhancing endothelial ERG expression[J]. Sci Rep, 2020, 10(1): 10418-10420.

(收稿日期:2021-05-31,修回日期:2021-08-23)

引用本文:李楠,张倩,杨国庆,等.肾上腺静脉取血联合高效液相色谱-串联质谱法分析肾上腺激素代谢谱在原发性双侧肾上腺大结节增生诊断中的应用[J].安徽医药,2022,26(10):1959-1963.**DOI:10.3969/j.issn.1009-6469.2022.10.012.**

◇临床医学◇

肾上腺静脉取血联合高效液相色谱-串联质谱法分析肾上腺激素代谢谱在原发性双侧肾上腺大结节增生诊断中的应用

李楠[1],张倩[2],杨国庆[3],吕朝晖[3],裴育[3],李春霖[1],谢雯春[4,5],王凯[5]

作者单位:[1]中国人民解放军总医院第二医学中心内分泌科,北京100853;[2]中国人民解放军总医院第七医学中心老年医学科,北京100700;[3]中国人民解放军总医院第一医学中心内分泌科,北京100853;[4]中国科学院生物物理研究所,北京100101;[5]广东中科康仪生物技术有限公司,广东 佛山528000

通信作者:裴育,女,副主任医师,研究方向为内分泌代谢疾病的临床和基础,Email:baby.toe@163.com;李春霖,女,主任医师,博士生导师,研究方向为老年内分泌代谢疾病的临床及基础研究,Email: lichunlin301@163.com

基金项目:海南省自然科学基金青年基金项目(819QN374)

摘要: 目的 探讨肾上腺静脉取血联合高效液相色谱-串联质谱法分析肾上腺激素代谢谱在原发性双侧肾上腺大结节增生中的作用。**方法** 对1例2019年7月于解放军总医院第一医学中心内分泌科就诊的双侧肾上腺占位病人进行临床分析,行内分泌激素检查、影像学分析、肾上腺静脉取血等,通过高效液相色谱-串联质谱法测定肾上腺局部和外周血肾上腺激素代谢谱情况。**结果** 病人血清皮质醇水平轻度升高,促肾上腺皮质激素水平低,小剂量地塞米松抑制试验未被抑制,肾上腺静脉取血得到的肾上腺局部促肾上腺皮质激素水平高于外周血,同时肾上腺激素代谢谱测定分析提示肾上腺局部类固醇激素水平升高,而周围血正常水平。**结论** 肾上腺静脉取血联合高效液相色谱-串联质谱法分析肾上腺激素代谢谱在双侧肾上腺大结节增生的诊断、治疗指导和病因学研究中有一定的帮助。

关键词: 肾上腺疾病; 库欣综合征; 肾上腺静脉取血; 高效液相色谱-串联质谱法(HPLC-MS); 原发性双侧肾上腺大结节增生; 促肾上腺皮质激素; 醛固酮

Analysis of adrenal hormone profiling by high performance liquid chromatography tandem mass spectrometry combined with adrenal vein sampling in the diagnosis of primary bilateral adrenal macronodular hyperplasia

LI Nan[1],ZHANG Qian[2],YANG Guoqing[3],LYU Zhaohui[3],PEI Yu[3],LI Chunlin[1],XIE Wenchun[4,5],WANG Kai[5]

Author Affiliations:[1]Department of Endocrinology, The Second Medical Center of Chinese PLA General Hospital, Beijing 100853, *China;[2]Department of Geriatircs, The Seventh Medical Center of Chinese PLA General Hospital, Beijing* 100700, *China;[3]Department of Endocrinology, The First Medical Center of*

Chinese PLA General Hospital, Beijing 100853, *China;*[4]*Institute of Biophysics, Chinese Academy of Sciences, Beijing* 100101, *China;*[5]*Guangdong Bio-healtech Advanced Co., Ltd, Foshan, Guangdong* 528000, *China*

Abstract: Objective To investigate the effect of analyzing adrenal hormone profiling by adrenal vein sampling (AVS) combined with high performance liquid chromatography tandem mass spectrometry (HPLC-MS/MS) in primary bilateral adrenal macronodular hyperplasia (PBMAH).**Methods** Clinical analysis was performed on a patient with bilateral adrenal mass who was admitted to the Department of Endocrinology, the First Medical Center of PLA General Hospital in July 2019. Endocrine hormone examination, imaging analysis and AVS were performed. The adrenal hormone profiling in local and peripheral blood was determined by HPLC-MS/MS.**Results** The patient had slightly increased level of serum cortisol with depressed adrenocorticotropic hormone (ACTH). The cortisol level can not be suppressed by low dose dexamethasone suppression test. ACTH levels of the bilateral adrenal veins were higher than that of the peripheral vein. Analysis of adrenal hormone profiling showed that the levels of local steroid hormones were elevated, while the levels of peripheral veins were normal.**Conclusion** The analysis of adrenal hormone profiling HPLC-MS/MS combined with AVS is helpful in the diagnosis, treatment decision and etiology investigation of PBMAH.

Key words: Adrenal gland diseases; Cushing syndrome; Adrenal vein sampling; High performance liquid chromatography tandem mass spectrometry(HPLC-MS); Primary bilateral adrenal macronodular hyperplasia; Adrenocorticotropic hormone; Aldosterone

原发性双侧肾上腺大结节增生(primary bilateral marconodular adrenal hyperplasia,PBMAH)是一种罕见的库欣综合征亚型,所占比例不足1%[1]。其临床表现多不典型,生化特征表现为血促肾上腺皮质激素(adrenocorticotropic hormone,ACTH)水平低或正常、皮质醇不完全或不被地塞米松抑制、24 h尿游离皮质醇升高或正常,影像学表现为双侧肾上腺结节样增生改变。学术界在很长一段时间认为该病为ACTH非依赖性,命名为"ACTH非依赖性大结节样肾上腺增生"(ACTH-independent marconodular adrenal hyperplasia,AIMAH)。但随着对其发病机制的深入研究,证实PBMAH病人肾上腺皮质细胞簇通过旁分泌和自分泌的方式表达产生ACTH刺激皮质醇分泌[2],"非ACTH依赖性"的说法不太妥当,而PBMAH更合适。虽然PBMAH发病机制至今尚未完全阐明,但目前研究发现肾上腺皮质细胞异常表达的多样化激素受体参与了该病皮质醇分泌的调控[3]。

在过去的十几年里,高效液相色谱-串联质谱法(high performance liquid chromatography-tandem mass spectrometry,HPLC-MS/MS)用于测定类固醇激素促进了肾上腺皮质疾病的研究[4]。与免疫法相比,HPLC-MS/MS不仅特异性、敏感性更好,而且一次可以检测多种物质[5]。本研究应用肾上腺静脉取血(adrenal vein sampling,AVS)联合HPLC-MS/MS的方法对一例双侧肾上腺占位拟诊PBMAH的病人行肾上腺激素水平测定分析,探讨该方法在PBMAH的诊断和发病机制探讨中的作用。

1 资料与方法

1.1 一般资料 男,59岁,因"发现血压高10年,双侧肾上腺占位1年半"于2019年7月收入解放军总医院第一医学中心内分泌科住院,血压119/78 mmHg,体质量指数(BMI)22.4 kg/m^2,无满月脸、水牛背、向心性肥胖,无皮肤菲薄、瘀斑或宽大紫纹等典型库欣体貌。化验提示肝、肾功能、甲状腺功能均正常,血钾3.99 mmol/L,睾酮8.9 nmol/L,雌二醇132.21 pmol/L,黄体生成素6.03 U/L,泌乳素5.71 μg/L,卵泡刺激素13.68 U/L,孕酮0.8 nmol/L。血ACTH-皮质醇节律及地塞米松抑制试验结果如表1所示。

血皮质醇368.69 nmol/L,ACTH<1.1 pmol/L,对照日24 h尿游离皮质醇(urinary free cortisol,UFC)303.5 nmol。小剂量地塞米松抑制试验服药后24 h UFC为180.8 nmol,大剂量地塞米松抑制试验服药后24 h UFC 182.2 nmol/L。肾上腺CT提示双侧肾上腺区可见多个类圆形结节影,边缘光滑,密度均一,增强后病灶呈中度均匀强化,最大直径2.1 cm。见图1。

受试者按照自愿参加的原则,病人或其近亲属知情同意,本研究符合《世界医学协会赫尔辛基宣言》相关要求。

1.2 肾上腺取血结果判定方法 空腹10 h,晨7~10

表1 ACTH-皮质醇节律及地塞米松抑制试验情况

时点	ACTH/(pmol/L)	皮质醇/(nmol/L)	UFC/(nmol/24 h)
0点	<1.11	118.69	303.5
8点	<1.11	368.69	
16点	<1.11	174.66	
小剂量地塞米松抑制试验	<1.11	105.01	180.8
大剂量地塞米松抑制试验	<1.11	82.54	182.2

注:ACTH为促肾上腺皮质激素,UFC为尿游离皮质醇。

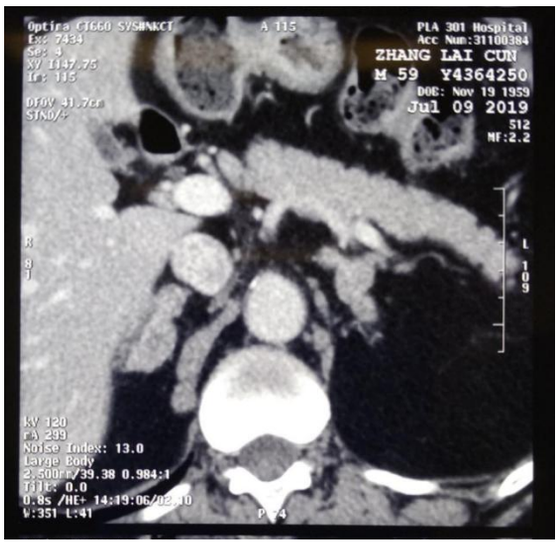

图1 肾上腺CT图像

时在局麻下行双侧肾上腺静脉取血。术中经双侧股静脉入路,分别取双侧外周静脉(股静脉)、肾上腺静脉血各两管,每管6 mL,冰浴立即送检,一份测定血ACTH、游离皮质醇(free cortisol,F)(化学发光法)和醛固酮(放射免疫法)。计算双侧肾上腺静脉与外周静脉血F的比值(肾上腺静脉血F/股静脉血F)及双侧肾上腺静脉的血F与醛固酮的比值比[(肾上腺静脉血F/同侧肾上腺静脉血醛固酮)/(对侧肾上腺静脉血F/对侧肾上腺静脉血醛固酮)],按照梅奥诊所的标准,肾上腺静脉与外周静脉血F比值大于6.5提示皮质醇分泌腺瘤,双侧肾上腺静脉血F与醛固酮的比值比大于2.3为单侧功能腺瘤的诊断阈值[6]。另一份采用HPLC-MS/MS行肾上腺激素代谢谱测定,分析肾上腺局部与外周血的代谢谱情况。

1.3 HPLC-MS/MS材料和方法

1.3.1 *主要试剂* 包括孕烯醇酮、孕酮、17-α-羟孕酮、皮质醇、可的松、睾酮、二氢睾酮、脱氧皮质酮、雄烯二酮、脱氢异雄酮、皮质酮、11-脱氧皮质醇、醛固酮、雌酮、雌二醇、雌三醇、17-α-羟孕烯醇酮、脱氢异雄酮硫酸盐的标准品混合液(除脱氢异雄酮浓度范围为1~30 000 μg/L以外,其余激素浓度范围为0.01~300.00 μg/L),内标混标工作液(浓度:10 μg/L),质谱级甲醇,纯净水。

1.3.2 *样本及标品前处理方法* 使用移液器量取200 μL样本或标品溶液于1.5 mL离心管中,加入50 μL内标混标工作液和400 μL沉淀液。将溶液充分混匀并于14 000 r/min条件下离心10 min,离心后收集上清液备用。使用固相萃取柱(Oasis PRiME HLB uElution plate)进一步纯化样本,分别用200 μL甲醇和200 μL水活化固相萃取柱,将上清液及磷酸溶液混匀后上样,随后用200 μL甲醇溶液进行清洗,30 μL甲醇进行洗脱,最后加入70 μL水于洗脱液中并混匀,上机检测。

1.3.3 *液质方法* 岛津液相色谱仪LC-20ADXR和AB Sciex QTRAP 5500三重四极杆质谱仪进行联用,选用Turbo-V电喷雾离子源。色谱柱为Waters C18色谱柱,柱子的长度为100 mm,内径为2.1 mm.流动相分别为含有氟化铵的水相(A相)和甲醇(B相)。色谱梯度由40%甲醇升至85%甲醇,随后使用100%甲醇冲洗3 min。总流速为0.45 mL/min。选择正离子及负离子模式,进行多反应监测方式扫描待测物,离子化电压4 500 V,源温度700 ℃。

使用Analyst软件对数据进行采集和处理。

2 结果

肾上腺静脉取血结果如表2所示,左侧肾上腺与外周血F比值3.46,右侧肾上腺与外周血F比值2.99,两侧经醛固酮校正后的F比值比为1.35(左/右),提示双侧无明显差异。ACTH在双侧肾上腺局部均高于外周血,左侧肾上腺静脉与股静脉ACTH比值为1.34,右侧肾上腺与股静脉ACTH比值为1.41。

表2 患者双侧肾上腺静脉取血测定的激素情况

来源	ACTH (pmol/L)	皮质醇 (nmol/L)	醛固酮 (ng/dL)	皮质醇比值 (肾上腺/外周)
左侧				3.46
股静脉	1.22	366.93	3.82	
肾上腺静脉	1.63	1273	19.6	
右侧				2.99
股静脉	1.28	387.07	3.76	
肾上腺静脉	1.80	1158	24	

注:醛固酮校正的双侧皮质醇比值比(左侧/右侧)为1.35。

质谱分析代谢谱测定结果如表3所示,股静脉血的类固醇激素代谢产物无明显的升高。而肾上腺局部取血的类固醇激素水平有不同程度的升高表现,醛固酮、可的松、雌二醇等激素水平处于正常范围,但相应的前体物质皮质酮、皮质醇、雌酮均升高。

图2所示为右侧肾上腺质谱分析结果,可见肾上腺皮质激素代谢均处于激活状态,盐皮质激素、糖皮质激素、性腺激素都有不同程度的升高。

经AVS证实病人为PBMAH所致的亚临床库欣综合征,双侧肾上腺皮质分泌差异不明显,因皮质醇水平升高不明显,临床症状不显著,病人要求继续观察。口服药物控制血压,监测血糖、血脂、骨代谢情况,定期复查肾上腺CT,评估肾上腺功能。半年后随访,病人病情平稳,血压波动在120~135/75~89 mmHg,生化提示血糖5.7 mmol/L,钾4.16 mmol/L,低密度脂蛋白胆固醇2.62 mmol/L。

表3　肾上腺取血HPLC-MS/MS分析肾上腺激素代谢谱情况

检测指标	测量值/(μg/L)			正常范围/(μg/L)
	股静脉	左肾上腺静脉	右肾上腺静脉	
孕烯醇酮	0.151	0.799	0.490	0.13~2.08
孕酮	0.060	0.916	1.130	≤0.2
17α羟孕酮	0.38	3.06	4.44	≤3.07
皮质醇	99	297	347	60~260
可的松	12.5	31.7	33.9	12~35
睾酮	1.82	0.99	1.01	2.5~11.0
二氢睾酮	0.294	0.311	0.208	0.16~0.79
雌酮	0.046	0.347	0.150	≤0.068
雌二醇	0.019 1	0.026 8	0.021 3	0.007 6~0.043 0
雌三醇	0.013 8	0.136 0	0.082 8	≤0.18
雄烯二酮	0.15	4.48	3.42	0.40~2.20
皮质酮	7.1	51.8	65.6	0.6~12.9
脱氧皮质酮	0.15	2.80	3.35	≤0.23
11-脱氧皮质酮	0.75	9.11	10.90	≤1.35
醛固酮	0.026	0.127	0.113	≤0.28
脱氢异雄酮	0.13	2.32	2.13	0.61~16.36
17α羟孕烯醇酮	0.40	7.11	6.91	0.31~4.55
脱氢异雄酮硫酸盐	214	242	215	50~6 900

注：正常范围为18-60岁男性参考值。

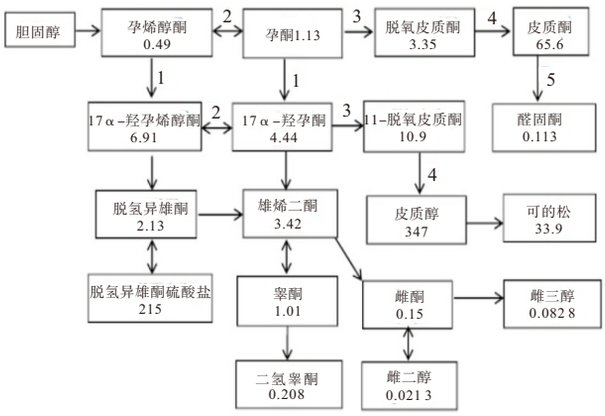

注：1—17α羟化酶；2—3β羟脱氢酶；3—21羟化酶；4—11β羟化酶；5—18羟化酶。

图2　右肾上腺质谱分析代谢谱

3　讨论

PBMAH病人的诊断需要全面系统的影像学表现评估和内分泌学研究。因病人常不具备典型库欣综合征表现，常常以影像学检查发现的肾上腺意外瘤就诊。生化检查异常包括血、尿皮质醇水平升高，皮质醇昼夜分泌戒律消失，ACTH正常或偏低，小剂量及大剂量地塞米松抑制试验不能被抑制[7]。影像学检查中，PBMAH以良性、双侧肾上腺增生性和大结节样改变为特征，肾上腺可能有明显的增大。但是目前影像学手段，如CT或者磁共振不能区分肾上腺占位是否有功能。18F-PET/CT作为功能影像学方法，在肾上腺皮质醇瘤的检测敏感性50%，特异性81.8%[8]，且功能与非功能肿瘤之间的SUV值有很大的重叠，限制了该检查的辨识能力。

PBMAH病人的术后病理学组织检查是明确诊断的进一步手段。PBMAH病人的肾上腺组织存在一个或多个大结节，直径一般大于0.4 cm，结节由富含脂质的透明细胞和不含脂质的致密细胞组成，外观上呈黄色大结节，似“生姜样”改变。透明细胞主要表达3-β类固醇脱氢酶，透明细胞来自肾上腺束状带，每个细胞产生的皮质醇量很少。致密细胞主要表达17-α羟化酶[9]。这些酶学和代谢产物的细微变化在亚临床阶段的外周血检测中可能很难发现，肾上腺局部取血阳性发现的可能更大，这就促进了AVS在疾病诊断中的应用。治疗方面，双侧肾上腺切除被认为最为有效的方法，但是术后病人永久性肾上腺功能减退和可能增加的死亡率是临床医生始终面临的巨大挑战[10]。因此，在AVS基础上行单侧肾上腺切除是目前临床上可用的方法[10]。AVS可以区分双侧肾上腺占位是否存在优势侧，是决定手术方案的重要手段[11]。另外，随着PBMAH肾上腺皮质异常受体被发现，PBMAH受体靶向治疗已成为一种可能的治疗手段，但仍需要进一步研究[12-13]。

目前临床上激素检测的方法为免疫分析方法，包括放射免疫法、化学发光免疫分析法、电化学发光法等。免疫法检测快、成本低，但是特异性差，容易出现交叉反应，而且一次只能检测一种类固醇激素[14]，因此，在复杂内分泌疾病的诊断和研究中有一定的局限性。HPLC-MS/MS能够同时分析样品中的多个研究目标。在过去的十几年中，HPLC-MS/MS技术在药物监测、新生儿筛查、毒理学诊断等临床领域广泛应用，是一种可靠的标准技术[15-16]。HPLC-MS/MS方法不但灵敏度、特异度高，还可以同时检测多种结构类似但分子量不同的物质，检测动态范围宽，可对浓度范围分布非常广的多种激素进行可靠检测，适用于内分泌疾病中复杂激素谱的定量检测[4]。既往内分泌疾病的研究中，HPLC-MS/MS的应用扩大了可测量的激素谱，对肾上腺疾病（如原发性醛固酮、库欣综合征等）特征的描述和诊断方面具有较好的价值和应用前景[4]。一项84例库欣综合征病人的研究显示，HPLC-MS/MS测定的激素谱对库欣综合征的诊断准确率为87%，特异性89%，在区分不同亚型的库欣综合征时具有良好的准确性，总的错误分类率为9.5%，这个效力与所有的传统分类方法相结合的效力相似[17-19]。与ACTH依赖性库欣综合征病人相比，肾上腺库欣综合征病人HPLC-MS/MS测定的激素谱表现出更低水平的雄

激素前体和较高水平的11-脱氧皮质酮。

本研究应用AVS联合HPLC-MS/MS的方法测定一例双侧肾上腺占位病人肾上腺局部和外周血中激素水平,结果可见肾上腺局部ACTH和皮质醇均高于外周血,双侧无明显差异。结合病人实验室检查、肾上腺影像学表现和AVS结果,PBMAH诊断明确,且双侧肾上腺皮质醇分泌差异不大。与文献报道类似[17],本例病人HPLC-MS/MS激素代谢谱中,肾上腺局部的皮质酮、脱氧皮质酮、11-脱氧皮质酮水平升高,而睾酮水平下降,符合肾上腺源性库欣综合征的特点。病人双侧肾上腺局部的皮质醇、皮质酮、17α羟孕烯醇酮等水平均高于正常水平,而外周血中激素水平正常。HPLC-MS/MS的结果在进一步证明了AVS结果正确的同时,在病因上有一定的解释。既往认为PBMAH为ACTH非依赖性,但研究发现病人肾上腺皮质阿皮黑素表达增加且局部可以生成ACTH[2],同时肾上腺皮质存在异位激素受体(如肠抑胃肽受体、β肾上腺素能受体、5-羟色胺受体等)或受体表达增加(如促黄体生成素受体、绒毛膜促性腺激素受体等),这些使得PBMAH病人肾上腺局部形成了一个重要的旁分泌、自分泌调控系统[3]。本研究的结果很直观地证实了PBMAH病人肾上腺局部ACTH和类固醇激素分泌的增加,也间接证实了肾上腺皮质旁分泌、自分泌系统的存在。

因此,本研究通过AVS联合HPLC-MS/MS的方法测定一例双侧肾上腺占位病人肾上腺局部和外周血中激素水平,明确了PBMAH的诊断,并对该病的病因学研究有一定的帮助。AVS联合HPLC-MS/MS可以很好地体现局部和周围血肾上腺激素代谢谱的情况,有可能成为PBMAH临床诊断和治疗决策的重要手段之一。

参考文献

[1] JARIAL KDS, WALIA R, NAHAR U, et al. Primary bilateral adrenal nodular disease with Cushing's syndrome: varying aetiology [J]. BMJ Case Rep, 2017, 2017: bcr2017220154. DOI: 10.1136/bcr-2017-220154.

[2] VÉLAYOUDOM-CÉPHISE FL, HAISSAGUERRE M, TABARIN A. Etiopathogeny of primary adrenal hypercortisolism [J]. Front Horm Res, 2016, 46:39-53.

[3] LEFEBVRE H, DUPARC C, PRÉVOST G, et al. Cell-to-cell communication in bilateral macronodular adrenal hyperplasia Causing hypercortisolism [J]. Front Endocrinol (Lausanne), 2015, 6:34.

[4] FANELLI F, DI DALMAZI G. Serum steroid profiling by mass spectrometry in adrenocortical tumors: diagnostic implications [J]. Curr Opin Endocrinol Diabetes Obes, 2019, 26(3): 160-165.

[5] 李炜煊,李倩倩,杨绍杰,等.液相色谱-串联质谱联用法检测人体类固醇激素的研究进展[J].中华检验医学杂志,2017,40(10):816-822.

[6] PAPAKOKKINOU E, JAKOBSSON H, SAKINIS A, et al. Adrenal venous sampling in patients with ACTH-independent hypercortisolism[J]. Endocrine, 2019, 66(2):338-348.

[7] 王瑞平,闫朝丽.原发性双侧大结节性肾上腺增生的诊断及治疗进展[J].医学综述,2020,26(16):3260-3264.

[8] PATEL D, GARA SK, ELLIS RJ, et al. FDG PET/CT scan and functional adrenal tumors: a pilot study for lateralization [J]. World J Surg, 2015, 40:683-689.

[9] MICHELLE MA, JENSEN CT, HABRA MA, et al. Adrenal cortical hyperplasia: diagnostic workup, subtypes, imaging features and mimics[J]. Br J Radiol, 2017, 90(1079):20170330. DOI: 10.1259/bjr.20170330.

[10] SHEIKH-AHMAD M, DICKSTEIN G, MATTER I, et al. Unilateral adrenalectomy for primary bilateral macronodular adrenal hyperplasia: analysis of 71 cases[J]. Exp Clin Endocrinol Diabetes, 2020, 128(12):827-834.

[11] ACHARYA R, DHIR M, BANDI R, et al. Outcomes of adrenal venous sampling in patients with bilateral adrenal masses and ACTH-independent Cushing's syndrome [J]. World J Surg, 2019, 43(2):527-533.

[12] COHAN P, EAST HE, GALATI SJ, et al. Mifepristone treatment in four cases of primary bilateral macronodular adrenal hyperplasia (BMAH)[J]. J Clin Endocrinol Metab, 2019, 104(12): 6279-6290.

[13] CHAND AY, MIRFAKHRAEE S, KING EE, et al. Mifepristone as bridge or adjunct therapy in the management of challenging cushing disease cases[J]. Clin Med Insights Endocrinol Diabetes, 2021,14:1179551421994102.DOI:10.1177/1179551421994102.

[14] 李炜煊,李倩倩,杨绍杰,等.液相色谱-串联质谱联用法检测人体类固醇激素的研究进展[J].中华检验医学杂志,2017,40(10):816-822.

[15] GENANGELI M, CAPRIOLI G, CORTESE M, et al. Development and application of a UHPLC-MS/MS method for the simultaneous determination of 17 steroidal hormones in equine serum[J]. J Mass Spectrom, 2017, 52(1):22-29.

[16] CAPRIOLI G, GENANGELI M, MUSTAFA AM, et al. Quantification of 17 endogenous and exogenous steroidal hormones in equine and bovine blood for doping control with UHPLC-MS/MS [J]. Pharmaceuticals (Basel), 2021, 14(5):393.

[17] EISENHOFER G, MASJKUR J, PEITZSCH M, et al. Plasma steroid metabolome profiling for diagnosis and subtyping patients with Cushing syndrome[J]. Clin Chem, 2018, 64:586-596.

[18] HANNAH-SHMOUNI F, BERTHON A, FAUCZ FR, et al. Mass spectrometry-based steroid profiling in primary bilateral macronodular adrenocortical hyperplasia [J]. Endocr Relat Cancer, 2020, 27(7):403-413.

[19] ATHIMULAM S, GREBE S, BANCOS I. Steroid profiling in the diagnosis of mild and overt Cushing's syndrome [J]. Best Pract Res Clin Endocrinol Metab, 2021, 35(1): 101488. DOI: 10.1016/j.beem.2021.101488.

(收稿日期:2020-10-29,修回日期:2020-12-10)