changes in radial uterine artery blood flow and peripheral blood NK cell fraction[J]. Egypt J Immunol, 2018,25(2):75-85.
[18] 郑浙悦,范霜月. 彩色多普勒超声检测子宫动脉血流动力学在不明原因复发性流产中的临床意义[J]. 中国妇幼保健,2020,35(11):2135-2137.
[19] 谷嫦娟,王晓云,晁岚. 早孕期子宫动脉血流参数与复发性流产的相关性[J]. 西部医学,2020,32(5):680-683,686.
[20] 吴新荣,郑颖. 超声多模态评分、血流参数在不明原因复发性自然流产患者体内的变化及联合预测价值[J]. 影像科学与光化学,2021,39(4):538-543.

(收稿日期:2022-01-24,修回日期:2022-03-02)

引用本文:杨巧云,张再兴.IgG_4相关疾病累及腮腺1例并文献复习[J].安徽医药,2023,27(4):782-785.**DOI:10.3969/j.issn.1009-6469.2023.04.034.**

◇临床医学◇

IgG_4相关疾病累及腮腺1例并文献复习

杨巧云,张再兴
作者单位:华北理工大学附属医院耳鼻咽喉科,河北 唐山 063000
通信作者:张再兴,男,主任医师,硕士生导师,研究方向为耳鼻咽喉头颈外科疾病诊疗,Email:zzx16812@163.com
基金项目:河北省医学科学研究重点课题计划(20170910)

摘要: 目的 探讨IgG_4相关疾病(IgG_4-related diseases,IgG_4-RD)累及腮腺的临床表现、诊断标准、治疗方案以及细针穿刺在疾病诊断中的应用,减少临床误诊漏诊。**方法** 回顾分析华北理工大学附属医院2020年11月收治的1例累及腮腺的IgG_4-RD病人的病例资料,通过分析临床特点、血清学指标、影像学表现及术后病理学特征等,并复习相关文献进行分析总结。**结果** 该66岁男性病人以右侧腮腺无痛性肿物为主要表现,行抗感染治疗后肿物无明显变化,先后两次行细针穿刺均未明确诊断,行手术切除后病理结果确诊为累及腮腺的IgG_4-RD,结合病人术前检查及术后病理结果,考虑病变处于非活动期,暂未给予药物治疗,密切随访,至今未见复发。**结论** IgG_4相关疾病为临床罕见疾病,缺乏典型的临床表现及特异的影像学特征,术前多不能明确诊断,病理学检查在疾病的诊断中具有重要意义,而细针穿刺在疾病的诊断中价值有限,需引起临床医生的重视。
关键词: 自身免疫疾病; 免疫球蛋白G; 病理状态,体征和症状; IgG_4相关疾病; 腮腺; 诊断; 治疗; 病例报告

IgG4-related diseases of the parotid gland: a case and review of the literature

YANG Qiaoyun,ZHANG Zaixing
Author Affiliation:Department of Otolaryngology Head and Neck Surgery, North China University of Science and Technology Affiliated Hospital, Tangshan, Hebei 063000, *China*

Abstract: Objective To explore the clinical manifestations, diagnostic criteria, treatment options and application of fine needle aspiration in the diagnosis of IgG4-related diseases (IgG4-RD) involving the parotid gland and to reduce clinical misdiagnosis and leakage.**Methods** We retrospectively analyzed the case data of a patient with IgG4-RD disease involving the parotid gland admitted to the North China University of Science and Technology Affiliated Hospital in November 2020 and summarized the results by analyzing clinical features, serological indexes, imaging manifestations and postoperative pathological features, and reviewing the relevant literature.. **Results** A 66-year-old male patient presented with painless swelling in the right parotid gland, and the swelling did not change significantly after anti-infection treatment. After surgical excision, the pathological findings confirmed the diagnosis of IgG4-RD involving the parotid gland. In combination with the preoperative examination and postoperative pathological results, the patient was considered to be inactive and was not given drug treatment for the time being.**Conclusion** IgG_4-related diseases are rare diseases with low incidence, lack of typical clinical manifestations and specific imaging features, and mostly cannot be clearly diagnosed preoperatively. Pathological examination is important in the diagnosis of the disease, while fine needle aspiration has limited value in the diagnosis of the disease, which needs to be considered by clinicians.
Key words: Autoimmune diseases; Immunoglobulin G; Pathological conditions, signs and symptoms; IgG_4-related disease; Parotid gland; Diagnosis; Treatment; Case report

IgG_4相关疾病(IgG_4-related diseases,IgG_4-RD)是一种罕见的免疫相关性疾病,常累及胰腺、胆管、肺、肾脏、主动脉等,多表现为受累部位肿块样病变,疾病晚期病变压迫周围组织、引起器官功能障

碍[1-2],但是病变仅累及腮腺者相对少见,临床医生对IgG_4-RD的临床特点、诊断及治疗方案仍然缺乏足够的认识,将导致疾病的误诊、漏诊,因此我们报道1例华北理工大学附属医院收治的累及腮腺的IgG_4-RD病人,并结合新发布的诊断标准及治疗方案,对诊疗过程中的不足之处进行探讨,以加深临床医师对于该疾病的认识,供临床医师参考。

1 临床资料

男,66岁。因"发现右侧腮腺肿物2月余"于2020年11月30日收入华北理工大学附属医院。10月初病人无意中发现右侧腮腺肿物,约鸡蛋大小,无局部疼痛、无局部充血肿胀、无颈部活动受限,无面部麻木不适,无味觉减退及张口受限,无口内分泌物增多,无发热,未行相关治疗。病人因"发现右侧腮腺肿物"于唐山南湖医院住院期间(2020年11月9日至2020年11月29日),11月10日行腮腺CT平扫+增强示:右侧腮腺乏血供占位,周围伴水肿,11月11日行颈部核磁平扫+增强示:①右侧腮腺下极异常信号,考虑囊性占位(图1),不除外囊肿合并出血、感染可能;②颈部多发淋巴结。11月13日行超声引导下细针穿刺结果示:(右侧腮腺肿物穿刺涂片)涂片镜下均为无结构坏死物,其中散在少量淋巴细胞。行输液治疗(具体不详),肿物无缩小。11月18日再行细针穿刺检查结果示:(腮腺囊性肿物边缘组织)涎腺组织慢性炎;未见肿瘤组织。继续输液治疗(具体不详)5天后肿物无缩小,就诊于我院。专科检查:右侧下颌角下方可触及一肿物,质软,活动尚可,大小约4.0 cm×3.0 cm,局部无疼痛,皮肤无充血肿胀。实验室检查:血常规、血生化及尿常规均未见明显异常。脑钠肽 884.1 ng/L。免疫系列:免疫球蛋白A 0.191 g/L;免疫球蛋白E 331.0 IU/mL;免疫球蛋白G 1.080 g/L。血清免疫球蛋白G亚型40.67 g/L。血清抗核抗体:均为阴性。双侧涎腺及颈部淋巴结彩超示:①右侧腮腺异常回声-性质待定;②右侧颈部及双侧颌下多发低回声结节-淋巴结可能。腮腺CT平扫+增强:①右侧腮腺囊性占位性病变(图2),考虑良性可能性大;②所见颈部多发结节灶,考虑淋巴结。病人或其近亲属知情同意,本研究符合《世界医学协会赫尔辛基宣言》相关要求。

2 结果

病人于2020年12月10日行手术治疗,术中完整剥离肿物,术中冰冻病理结果示:(右腮腺肿物)考虑囊肿,囊壁急慢性炎症。排除恶性肿瘤可能性后行右侧腮腺肿物及腮腺部分切除术。术后病理结果示:(右腮腺肿物)囊肿、囊壁内衬鳞状上皮,囊内为均匀红染物,囊壁可见浆细胞、淋巴细胞及纤维化区,并见子囊。周围可见少许涎腺组织(图3)。免疫组化:3号:P63(+)、P40(+)、CD68(组织细胞+)、Ki67指数15%;2号:CD38(浆细胞+)、CD138(+)、κ/λ约5:1、IgG_4/IgG为40%(图4a-d)。术后补充完善胸腹盆腔CT检查均未见明显异常。考虑病变未压迫周围组织,未累及其他器官,病变较轻,目前处于非活动期,暂不给予糖皮质激素等药物治疗。病人术后恢复良好,病情稳定,术后随访12个月,未见复发。

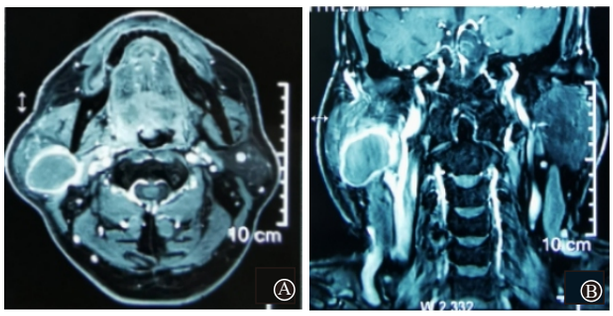

图1 IgG_4相关疾病累及腮腺病人颈部MRI:A为T1W增强序列见右侧腮腺下极椭圆形占位,囊壁明显强化,囊内部无强化;B为右侧腮腺肿物内侧缘与血管关系密切

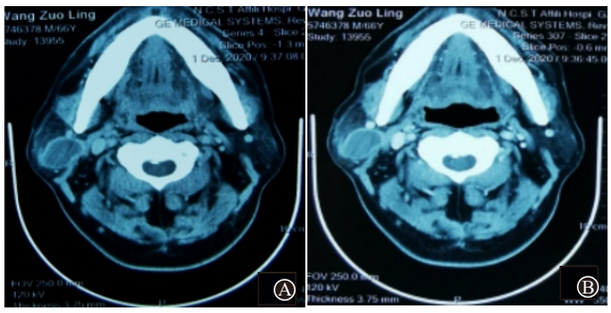

图2 IgG_4相关疾病累及腮腺病人腮腺CT平扫+增强所见:A为右侧腮腺囊性占位性病变,肿物外侧缘模糊,余边界清楚;B为囊壁呈明显强化,内部无强化

3 讨论

3.1 临床表现及诊断标准 IgG_4-RD是一种由免疫介导的全身性慢性疾病,其特征是免疫系统的慢性激活和组织纤维化[1-3]。病变累及各器官系统,通常表现为受累器官类似肿瘤样增大,可影响泪腺、眼眶及眶内组织、主要唾液腺、胰腺、胆管、腹膜后、肺、肾、主动脉、甲状腺[3]。IgG_4-RD疾病晚期纤维化继续进展将导致病变不可逆,从而导致器官功能障碍、衰竭和死亡[2]。

IgG_4-RD虽累及全身各系统,但具有相似的组织病理学表现,主要以组织中大量淋巴细胞、浆细胞浸润、闭塞性静脉炎、席文氏纤维化为特征[4-5],2012年发布的IgG_4相关疾病的国际病理学共识认为[6],疾病的诊断主要依据病理组织学特征,次要是组织中IgG_4+浆细胞数量及IgG_4+浆细胞/IgG+浆细

胞比例,其中组织 IgG_4+/IgG+浆细胞比例较 IgG_4+浆细胞计数在疾病诊断方面更具价值。Mizushima 等[7]认为:国际共识声明中 IgG_4+浆细胞数量及 IgG_4+浆细胞/IgG+浆细胞比例在累及不同器官的 IgG_4-RD 具有不同的灵敏度,并且在颌下腺和皮肤病变中灵敏度较低。目前沿用的诊断标准为 2011 年日本制定的 IgG_4-RD 综合诊断标准[8],具体如下:(1)临床检查示一个或多个脏器弥漫性/局限性肿大;(2)血清 IgG_4>1.35 g/L;(3)组织病理学检查显示:①大量淋巴细胞和浆细胞浸润,伴席文氏纤维化、闭塞性静脉炎;②组织中浸润的 IgG_4+浆细胞/IgG+浆细胞比例>40%,且每高倍镜视野下 IgG4+浆细胞>10 个。符合上述 3 条标准即可确诊,符合(1)+(3)为拟诊,符合(1)+(2)为疑诊。血清 IgG_4 水平可辅助诊断疾病,对预后评估也有一定作用,但诊断特异性不强[9]。曹颖等[10]认为,血清 IgG_4≥2.49 g/L 与血清 IgG_4/IgG≥13.44% 联合应用可提高 IgG_4-RD 的诊断效能。

IgG_4-RD 的诊断依赖于病理检查,2019 年美国风湿病学/欧洲抗风湿免疫联盟制定的 IgG_4-RD 分类标准中就 IgG_4-RD 的诊断标准进行更新[1],诊断 IgG_4-RD 采用计分制,根据临床表现、血清学指标、放射学指标及病理学特征进行评估,总计分数≥20 分为诊断 IgG_4-RD 的标准,文中指出该标准的分数阈值在进行疾病诊断时的敏感性可高达 82%,特异度将达 97.8%。运用最新诊断标准的优势在于,减少了疾病诊断对于病理结果的依赖性,即使在缺乏肿物活检或切除病理时,或病变累及腹膜后、主动脉等难以进行病理取材的部位时,也可以诊断该疾病,并对其及时进行治疗,延缓疾病进程,避免了不必要的手术。但 Mizushima 等[11]对最新诊断标准进行验证后认为,该标准特异性高但灵敏度有待验证,仍需进行更大数据的前瞻性研究。

3.2 细针穿刺在 IgG_4-RD 中的应用 研究显示,应用超声引导下细针穿刺获取病理结果在鉴别腮腺良、恶性肿瘤中具有相当的准确性及敏感性[12-14]。现有文献表明,细针穿刺活检的误诊与穿刺活检所取得的标本中细胞数目较低、组织中纤维化的不均匀分布[15],腮腺的病变类型复杂[16],不同亚型之间具有许多重叠的形态学特征[13],每高倍镜中 IgG_4+浆细胞绝对数量的阈值在不同器官之间以及获取组织样本的方法之间存在一定差异,非手术活检获得的组织通常比手术切除组织的 IgG_4+浆细胞少[3]等有关。因此穿刺活检或手术切除获取的受累各器官间 IgG_4+浆细胞的数量不同,病理学上的共识强调采取不同组织器官中的不同的 IgG_4 细胞计数阈值用于诊断累及不同器官的 IgG_4-RD[4]。随着近年来对 IgG_4-RD 疾病研究的进一步深入,IgG_4-RD 的器官特异性诊断标准得到该领域专家的共同认可[17-18],但目前针对累及腮腺的 IgG_4-RD 的特异性诊断标准尚未完全成熟,在一定程度上导致了临床医师对该疾病的误诊及漏诊。北京大学学者 Liu 等[19]回顾比较了 IgG_4-RD 累及腮腺病人的细针穿刺活检病理结果与手术切除病理结果的准确性及灵敏度,研究表明细针穿刺活检结果诊断 IgG_4-RD 的准确性较低,穿刺活检在每高倍镜下 IgG_4+浆细胞计数方面存在明显劣势,因此建议应用穿刺活检标本诊断累及腮腺的 IgG_4-RD 时,可考虑采用不同的每高倍镜下 IgG_4 浆细胞阈值用于诊断累及腮腺的 IgG_4-RD。

3.3 治疗 对于 IgG_4-RD 非活动期病变可密切观察随访;对于累及重要脏器的活动期或进展期 IgG_4-RD 则需及时进行治疗。对糖皮质激素药物治疗的反应性是 IgG_4-RD 的临床特征[20]。口服大剂量糖皮质激素是治疗活动期或进展期 IgG_4-RD 的一线治疗方案[1-2],但在激素减量或停止服用药物后具有较高的复发率[21],由于长期应用大剂量糖皮质激素将导致严重的并发症[22],因此联合应用类固醇保留剂如低剂量环磷酰胺和霉酚酸酯可有效降低疾病复发率、减少并发症[23]。研究表明,在 IgG_4-RD 早期进行免疫抑制治疗,其纤维化病变具有明显可逆性,这较其他免疫介导的纤维化疾病少见。研究认为,IgG_4-RD 中 B 细胞缺失对纤维化病变具有显著影响,因此可采用针对 B 细胞的 CD20 单克隆抗体如利妥昔单抗进行治疗,且治疗反应良好[24-26]。对于复发风险高的病人,应尽早考虑行免疫抑制治疗或长期小剂量皮质类固醇治疗[27-28]。手术治疗可在疾病引起器官功能障碍时进行[9]。

3.4 分析 结合本病例诊疗过程,病人先后两次行细针穿刺活检均未明确诊断,病人术前影像学检查显示,本例病人右侧腮腺肿物局限,与周围组织界限清楚,为一孤立性占位,因此行手术治疗。术中将肿物完整切除后行冰冻病理检查明确肿物性质,排除恶性肿瘤的可能性后,手术完整切除病灶并切除右侧部分腮腺。术后行病理检查,结合相关影像学检查及血清学检查结果明确诊断。值得注意的是,本病例中病人术后病理结果示 IgG_4/IgG 为 40%,考虑病理组织中 IgG_4+浆细胞数量减少与术前行两次穿刺活检有关,术前活检可能引起组织中 IgG_4/IgG 比例降低。结合国内外文献资料,我们认为,细针穿刺活检在 IgG_4-RD 累及腮腺疾病的诊断及鉴别诊断中的应用价值仍需进一步探讨。在本病例中,手术完整切除肿物后,病人体内免疫应答下降,考

虑病人目前病情处于非活动期,无组织器官压迫症状,无累及其他器官的症状,按照个体化精准治疗的原则,暂不予以糖皮质激素等药物进行治疗,建议病人密切随访,随访至今未见复发。临床医师需加强对IgG_4-RD的认识,做到早诊断早治疗,制定个体化治疗方案。

(本文图3,4见插图4-2)

参考文献

[1] WALLACE ZS, NADEN RP, CHARI S, et al. The 2019 american college of rheumatology/european league against rheumatism classification criteria for IgG4-related disease[J]. Ann Rheum Dis, 2020,79(1):77-87.

[2] CHO YJ, JUNG WY, LEE SY, et al. Perirenal capsule and scrotal involvement in immunoglobulin G4-related kidney disease: case-based review[J]. Rheumatol Int,2018,38(10):1941-1948.

[3] PERUGINO CA, STONE JH. IgG4-related disease: an update on pathophysiology and implications for clinical care[J]. Nat Rev Rheumatol,2020,16(12):702-714.

[4] UMEHARA H, OKAZAKI K, KAWANO M, et al. How to diagnose IgG4-related disease[J/OL]. Ann Rheum Dis, 2017, 76(11):e46. DOI:10.1136/annrheumdis-2017-211330.

[5] WALLACE ZS, MATTOO H, MAHAJAN VS, et al. Predictors of disease relapse in IgG4-related disease following rituximab[J]. Rheumatology (Oxford),2016,55(6):1000-1008.

[6] DESHPANDE V, ZEN Y, CHAN JK, et al. Consensus statement on the pathology of IgG4-related disease[J]. Mod Pathol,2012,25(9):1181-1192.

[7] MIZUSHIMA I, YAMADA K, HARADA K, et al. Diagnostic sensitivity of cutoff values of IgG4-positive plasma cell number and IgG4-positive/cd138-positive cell ratio in typical multiple lesions of patients with IgG4-related disease[J]. Mod Rheumatol, 2018, 28(2):293-299.

[8] UMEHARA H, OKAZAKI K, MASAKI Y, et al. Comprehensive diagnostic criteria for IgG4-related disease (IgG4-RD), 2011[J]. Mod Rheumatol,2012,22(1):21-30.

[9] 张文,董凌莉,朱剑,等.IgG4相关性疾病诊治中国专家共识[J].中华内科杂志,2021,60(3):192-206.

[10] 曹颖,王冰莹,杜鸿,等.血清IgG-4与IgG比率在IgG-4相关性疾病中的诊断价值[J].临床检验杂志,2021,39(2):123-125.

[11] MIZUSHIMA I, YAMANO T, KAWAHARA H, et al. Positive disease-specific autoantibodies have limited clinical significance in diagnosing IgG4-related disease in daily clinical practice[J]. Rheumatology (Oxford),2021,60(7):3317-3325.

[12] CORREIA-SÁ I, CORREIA-SÁ M, COSTA-FERREIRA P, et al. Fine-needle aspiration cytology (FNAC): is it useful in preoperative diagnosis of parotid gland lesions?[J] Acta Chir Belg, 2017,117(2):110-114.

[13] SEYHUN N, DOĞAN U, ÇALıŞ ZAB, et al. The role of fine needle aspiration biopsy in deep lobe parotid tumors: comparison of preoperative cytology and postoperative histopathologic results[J]. Am J Otolaryngol,2021,42(1):102590. DOI:10.1016/j.amjoto.2020.102590.

[14] KAUSHIK R, BHATIA K, SARIN H, et al. Incorporation of the milan system in reporting salivary gland fine needle aspiration cytology-an insight into its value addition to the conventional system[J]. Diagn Cytopathol,2020,48(1):17-29.

[15] KAUR R, MITRA S, RAJWANSHI A, et al. Fine needle aspiration cytology of IgG4-related disease: a potential diagnostic pitfall?[J] Diagn Cytopathol,2017,45(1):14-21.

[16] JALALY JB, FARAHANI SJ, BALOCH ZW. The milan system for reporting salivary gland cytopathology: a comprehensive review of the literature[J]. Diagn Cytopathol, 2020, 48(10): 880-889.

[17] TAKAGI H, IWAMA S, SUGIMURA Y, et al. Diagnosis and treatment of autoimmune and IgG4-related hypophysitis: clinical guidelines of the japan endocrine society[J]. Endocr J, 2020, 67(4):373-378.

[18] KAMISAWA T, NAKAZAWA T, TAZUMA S, et al. Clinical practice guidelines for IgG4-related sclerosing cholangitis[J]. J Hepatobiliary Pancreat Sci,2019,26(1):9-42.

[19] LIU Y, YANG F, CHI X, et al. Needle biopsy compared with surgical biopsy: pitfalls of small biopsy in histologial diagnosis of IgG4-related disease[J]. Arthritis Res Ther,2021,23(1):54.

[20] KHOSROSHAHI A, WALLACE ZS, CROWE JL, et al. International consensus guidance statement on the management and treatment of IgG4-related disease[J]. Arthritis Rheumatol, 2015, 67(7):1688-1699.

[21] CULVER EL, SADLER R, SIMPSON D, et al. Elevated serum IgG4 levels in diagnosis, treatment response, organ involvement, and relapse in a prospective IgG4-related disease uk cohort[J]. Am J Gastroenterol,2016,111(5):733-743.

[22] 王东轶,商玮,赵智明,等.IgG4相关性疾病1例并文献复习[J].安徽医药,2019,23(10):2010-2013,封3.

[23] PERUGINO CA, STONE JH. IgG4-related disease: an update on pathophysiology and implications for clinical care[J]. Nat Rev Rheumatol,2020,16(12):702-714.

[24] LI J, PENG Y, ZHANG Y, et al. Identifying clinical subgroups in IgG4-related disease patients using cluster analysis and IgG4-rd composite score[J]. Arthritis Res Ther,2020,22(1):7.

[25] AHN J, FLANAGAN M. Eosinophilic angiocentric fibrosis: a review and update of its association with immunoglobulin g4-related disease[J]. Arch Pathol Lab Med,2018,142(12):1560-1563.

[26] SU T, WANG H, WANG S, et al. Clinicopathological patterns and predictors of the functional restoration of immunoglobulin g4-related kidney disease: a chinese single-center cohort study[J]. Front Med (Lausanne), 2021, 8: 736098. DOI: 10.3389/fmed.2021.736098.

[27] MIZUSHIMA I, TSUGE S, FUJISAWA Y, et al. Different factors underlie recurrent and de novo organ involvement in immunoglobulin g4-related disease[J]. Rheumatology (Oxford), 2020, 59(3):513-518.

[28] MIKI M, FUJIMORI N, OONO T, et al. Relapse patterns and predictors of IgG4-related diseases involved with autoimmune pancreatitis: a single-center retrospective study of 115 patients[J]. J Dig Dis. 2019,20(3):152-158.

(收稿日期:2022-01-26,修回日期:2022-03-09)